

L'œil purulent : conduite à tenir

RÉSUMÉ : Les conjonctivites de l'enfant constituent une pathologie fréquente. Les germes responsables les plus fréquents sont des bactéries Gram+ et l'*Hæmophilus influenzae*. Certaines conjonctivites purulentes sont d'origine virale.

La plupart des antibiotiques en collyre sont prescrits empiriquement, sans prélèvement bactérien. L'œil rouge et les sécrétions permettent d'établir le diagnostic. Chez le nouveau-né, les conjonctivites à *Chlamydia*, à gonocoques et à herpès virus sont à craindre et nécessitent un traitement rapide et adapté. La conjonctivite de stase due à une imperforation du conduit lacrymo-nasal sera traitée par une ouverture du canal, et l'enfant doit être vu en consultation d'ophtalmologie avant l'âge de 6 mois.

Au moindre doute, le pédiatre devra adresser l'enfant pour une consultation ophtalmologique pour dépister les complications cornéennes (kératite ou abcès).



→ D. BREMOND-GIGNAC

Service d'Ophtalmologie,
CHU, Université Picardie Jules-Verne,
AMIENS.

L'infection de la conjonctive de l'enfant est une pathologie fréquente. En pratique médicale quotidienne, environ 1 enfant sur 8 présente chaque année une conjonctivite. Chez l'enfant, les germes responsables de conjonctivites purulentes les plus fréquents sont des bactéries Gram+, en particulier les *Staphylococcus aureus*, *Streptococcus pneumoniae* et *Hæmophilus influenzae*.

La plupart des antibiotiques en collyre sont prescrits empiriquement, sans prélèvement bactérien. Il est estimé que 51 % des antibiotiques en collyre sont prescrits pour des enfants âgés de 0 à 9 ans. Lorsqu'il existe une stase, les germes peuvent alors se multiplier de façon pathologique dans le système lacrymal, entraînant une infection conjonctivale avec un écoulement purulent. Les conjonctivites de stase constituent les complications les plus fréquentes du larmoiement dû à une anomalie des voies lacrymales. Ces anomalies sont pour la plupart dues à une imperforation de la membrane de Hasner au niveau du conduit

lacrymo-nasal. Le larmoiement intermittent est le plus souvent corrélé aux infections de la sphère ORL et se résout avec le traitement de l'infection rhinopharyngée.

Dans tous les cas, une lutte contre la stase lacrymale est essentielle, reposant sur des lavages oculaires fréquents. L'antibiothérapie locale ne sera utilisée qu'en cas de conjonctivite purulente et d'insuffisance des lavages oculaires répétés.

Les différents types de surinfections touchent la muqueuse conjonctivale se manifestant par une conjonctivite, et peuvent s'étendre à la cornée et se compliquer de kératite.

Comment reconnaître une conjonctivite purulente ?

L'œil rouge et les sécrétions constituent les signes majeurs pour établir le diagnostic (**fig. 1**). Ces sécrétions peuvent revêtir plusieurs aspects. Il est préférable d'examiner l'enfant avant qu'il

REVUES GÉNÉRALES

Ophthalmopédiatrie

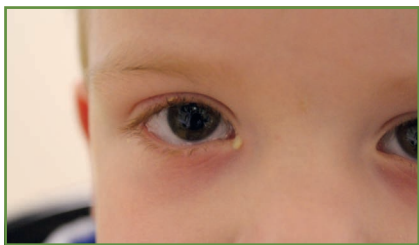


FIG. 1: Conjunctivite purulente

ne soit nettoyé par un lavage oculaire. La couleur jaune foncé ou verte doit alerter, en particulier si ces sécrétions sont abondantes et se reforment rapidement après lavage oculaire. Par ailleurs, un larmolement peut aussi être observé, et il faut apprécier le lac lacrymal pour éliminer ou diagnostiquer une obstruction des voies lacrymales. Dans les conjunctivites sévères, une kératite peut être associée; elle peut se compliquer d'un abcès souvent difficile à diagnostiquer chez l'enfant.

Quel examen pour une conjunctivite purulente ?

Le prélèvement bactériologique n'est pas effectué en routine mais sera pratiqué en urgence devant tout signe de gravité. Les germes sont le plus souvent bactériens, mais certaines conjunctivites virales peuvent aussi s'accompagner de sécrétions purulentes. Il s'agit rarement d'autres germes pathogènes. Chez l'enfant, les bactéries Gram+, en particulier les *Staphylococcus aureus* et *Streptococcus pneumoniae* sont les plus fréquents ainsi que l'*Hæmophilus influenzae* du fait des infections de la sphère ORL.

Quelle étiologie évoquer pour ne pas passer à côté des conjunctivites sévères ?

Ce type de conjunctivites nécessite d'être reconnu et d'avoir un avis ophtalmologique pour mettre en place un traitement efficace et adapté.

1. Conjunctivites sévères dont l'étiologie doit être reconnue en urgence

• Le nouveau-né

Le nouveau-né qui présente une conjunctivite purulente mérite une identification rapide du germe. Deux étiologies bactériennes sont à redouter. Ce sont les conjunctivites à *Chlamydia* et les conjunctivites à gonocoques (*Neisseria gonorrhoeae*). Lors du passage dans la filière génitale, une contamination par herpès virus peut survenir et la conjunctivite se déclare chez le nouveau-né dans les premiers jours de vie. Un traitement adapté est alors nécessaire dès l'étiologie confirmée (rifamycine ou azalide ou quinolones collyres).

• Conjunctivites purulentes sévères de l'enfant

Certains signes cliniques doivent alerter comme l'abondance des sécrétions, leur couleur et leur consistance. Habituellement, aucun prélèvement conjonctival n'est réalisé; cependant, devant un tableau évocateur d'une infection sévère, un écouvillonnage conjonctival doit être effectué. Il recherchera des germes agressifs comme le gonocoque qui peut entraîner une atteinte cornéenne, laissant des séquelles à type d'opacité.

2. Conjunctivites sur infections de la sphère ORL

L'enfant dont la protection immunitaire maternelle prend fin doit forger sa propre immunité en faisant face aux infections bactériennes et virales. Les muqueuses les plus exposées sont les muqueuses respiratoires, en particulier celles de la sphère ORL. Cela explique aisément la fréquence des infections rhinopharyngées chez l'enfant entre 2 et 4 ans. Lors de ces infections rhinopharyngées, la muqueuse nasale devient inflammatoire et œdémateuse. Une obstruction du

conduit lacrymo-nasal, au niveau de son abouchement anatomique sous le cornet inférieur, est fréquente entraînant une stase lacrymale intermittente.

Ces infections de la sphère ORL s'accompagnent régulièrement de larmolement. Ce larmolement est volontiers clair; puis il peut y avoir une surinfection du lac lacrymal responsable d'une conjunctivite infectieuse. Le germe en cause sera celui de l'infection de la sphère ORL. Le plus souvent, pour les infections bactériennes, il s'agit d'une infection à *Hæmophilus influenzae* ou à pneumocoque. Le traitement associera les lavages oculaires et, si nécessaire, une antibiothérapie locale active sur ces germes. Selon l'état général, une antibiothérapie *per os* pourra être associée.

3. Conjunctivites sur imperforation des voies lacrymales

Lorsqu'il existe un obstacle sur les voies de drainage des larmes, une stase peut apparaître. Les germes peuvent alors se multiplier de façon pathologique dans le système lacrymal, entraînant une infection conjonctivale avec un écoulement purulent. Le larmolement congénital est dû à une anomalie des voies lacrymales par imperforation de la membrane de Hasner au niveau du conduit lacrymo-nasal, qui apparaît environ une quinzaine de jours après la naissance. Non traitée, cette conjunctivite de stase peut se compliquer de dacryocystite. Le sondage lacrymal, effectué au moment approprié, permettra de résoudre la stase, mais le nourrisson sera vu par l'ophtalmologiste avant l'âge de 6 mois.

Traitement des conjunctivites (fig. 2)

1. Hygiène palpébrale

Elle peut être réalisée à l'aide de sérum physiologique équilibré au pH lacrymal.

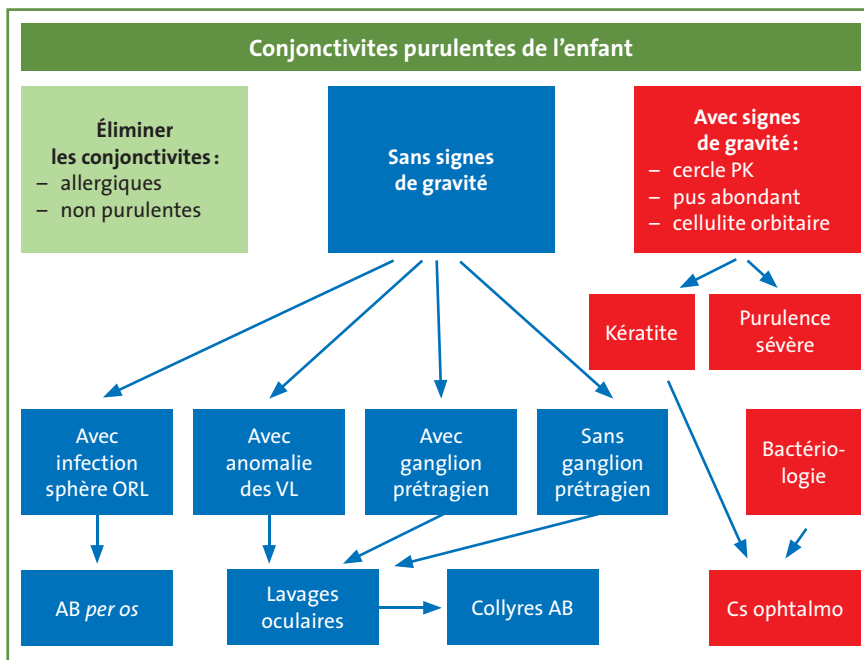


FIG. 2 : Arbre décisionnel des conjonctivites purulentes de l'enfant.

Ces formes de nettoyage oculaire sont adaptées aux conjonctivites en insistant sur un nettoyage appuyé des rebords palpébraux et du canthus médial.

2. Antibiothérapie locale

Les antibiotiques topiques seront prescrits devant toute symptomatologie parlante, de façon adaptée. Chez l'enfant, la tolérance des médicaments, même administrés par voie locale, doit faire l'objet d'une vigilance particulière. En particulier, certains antibiotiques sont d'emblée contre-indiqués ; il est donc important, avant de prescrire un nouveau traitement chez le nourrisson ou chez l'enfant, de vérifier que l'AMM du collyre est conforme à son âge.

Jusqu'à la mise sur le marché de l'azithromycine en 2009, la rifamycine, les aminosides ou les quinolones en collyre constituaient les principaux antibiotiques utilisés dans le traitement des conjonctivites bactériennes de l'enfant. Toutefois, en particulier pour les quinolones, leur durée

d'utilisation ne doit pas être prolongée du fait de la sécrétion rapide de mutants résistants lorsqu'ils sont utilisés en monothérapie.

L'arrivée sur le marché d'un azalide, comme l'azithromycine en topique, a permis d'étoffer cet arsenal antibiotique oculaire et de modifier les habitudes de prise en charge. Ce collyre antibiotique sans conservateur est efficace avec une durée de traitement courte. Il peut alors représenter une option très utile pour améliorer la qualité de vie de l'enfant et des parents.

Ce traitement court a fait les preuves de son efficacité et de sa sécurité d'utilisation. Il possède l'AMM pour toutes tranches d'âge et peut maintenant être prescrit aussi bien chez le nouveau-né que chez l'enfant, l'adolescent ou l'adulte à la même posologie (une goutte matin et soir pendant 3 jours).

L'enfant pourra retourner, dans un court laps de temps, en milieu scolaire ou en crèche, sans risque de

contamination. Habituellement, la conjonctivite guérit sans nécessité de consultation de contrôle mais, au moindre doute, le pédiatre devra adresser l'enfant pour une consultation ophtalmologique.

Conclusion

Les conjonctivites purulentes sont des pathologies fréquentes chez l'enfant. Le plus souvent bénignes, bactériennes ou virales, elles guérissent classiquement rapidement sous traitement. Le nouveau-né est un cas particulier qui nécessite un diagnostic précis pour prescrire un traitement adapté. L'imperforation des voies lacrymales est fréquente chez le nourrisson, entraînant une conjonctivite de stase.

Cependant, il est essentiel de reconnaître les étiologies des conjonctivites sévères. En effet, elles nécessitent un traitement urgent pour éviter les complications pouvant entraîner des séquelles cornéennes. Les abcès peuvent parfois passer inaperçus chez l'enfant, lors d'un traitement mal conduit. Une thérapeutique adaptée par lavages oculaires et antibiothérapie topique est essentielle pour éviter des complications entraînant une baisse d'acuité visuelle de l'enfant.

POUR EN SAVOIR PLUS

1. COCHEREAU I, MEDDEB-OUERTANI A, KHARALLAH M *et al.* 3-day treatment with azithromycin 1.5% eye drops versus 7-day treatment with tobramycin 0.3% for purulent bacterial conjunctivitis: multicentre, randomised and controlled trial in adults and children. *Br J Ophthalmol*, 2007;9:465-469.
2. BREMOND-GIGNAC D, MARIANI-KURDJIAN P, BERESNIAK A *et al.* Efficacy and Safety of Azithromycin 1.5% Eye-drops for Purulent Bacterial Conjunctivitis in Pediatric Patients *Ped Infect Dis Journal*, 2010;29:222-226.
3. LABETOUILLE M, RAYMOND J. Le trachome est encore une maladie pédiatrique. *Arch Pediatr*, 2005;12:S35-S41.

L'auteur a déclaré ne pas avoir de conflits d'intérêts concernant les données publiées dans cet article.